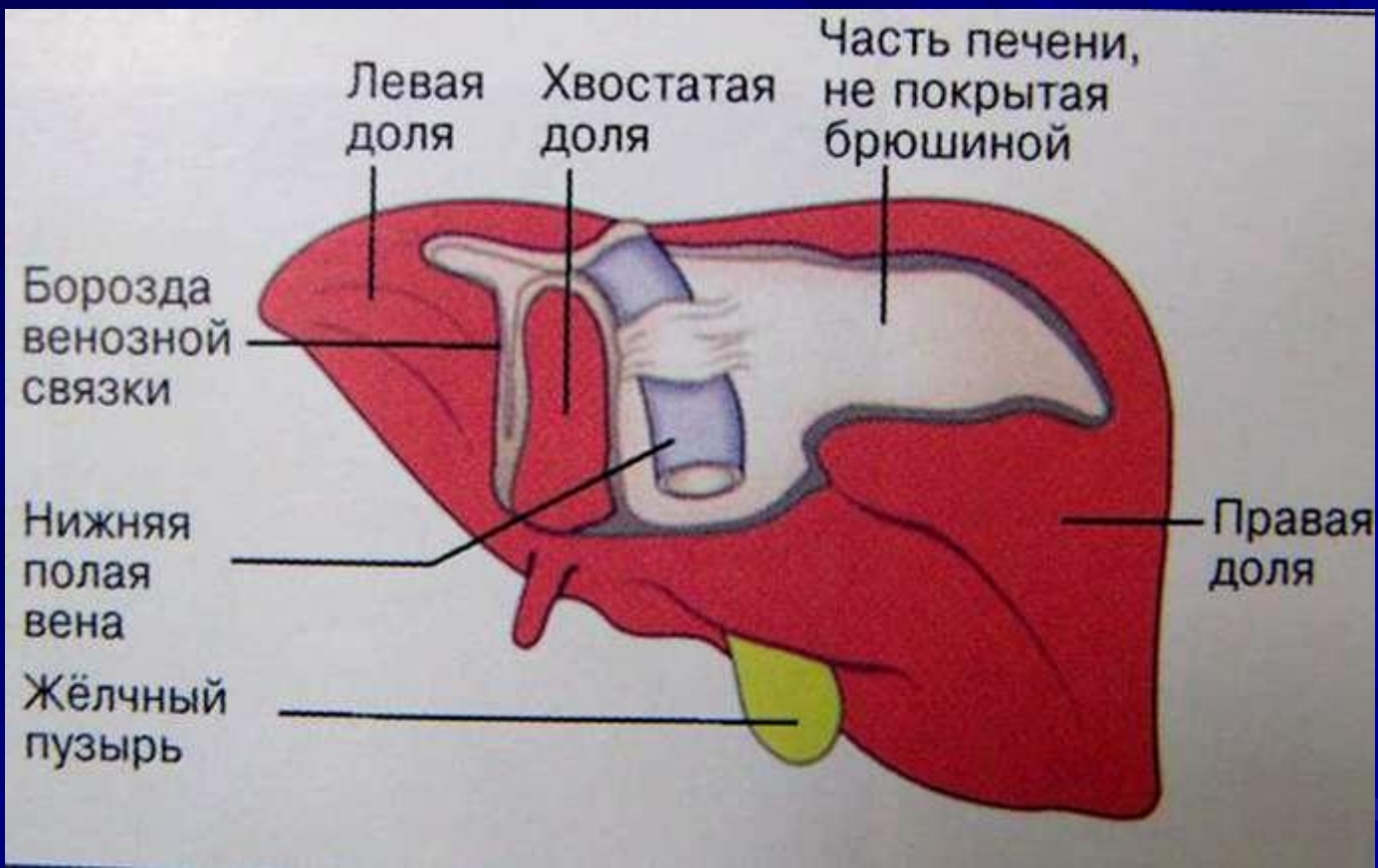


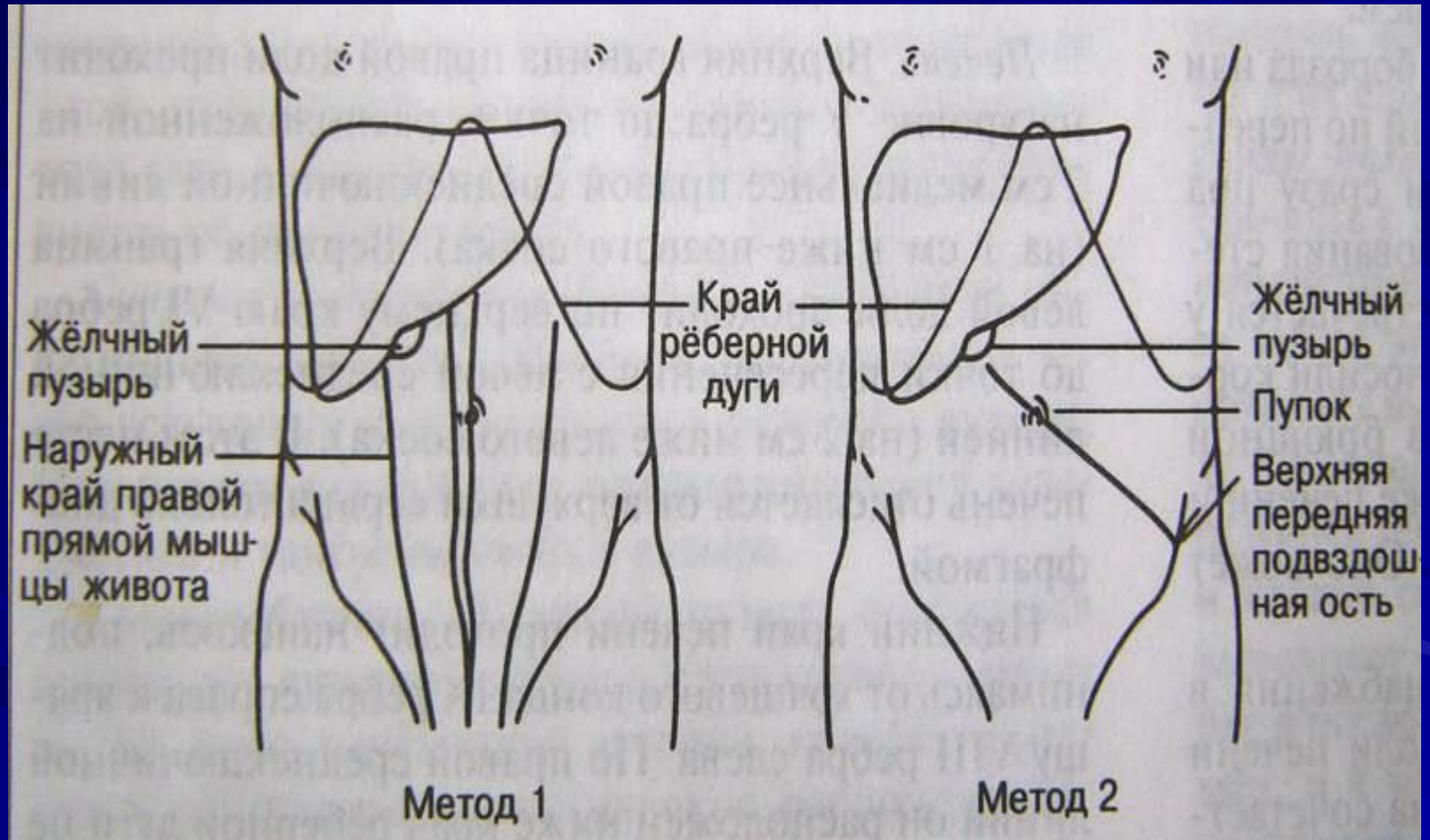
Schema examinării bolnavilor cu afecțiuni ale ficatului și vezicii biliare

Anatomia ficatului

- Ficatul este cea mai mare glandă a organismului;
- Masa lui medie e de 1500 g la omul matur



E situat în regiunea hipochondrului drept și în epigastriu



Funcțiile ficatului:

1. **Formarea bilei** 800-1000 ml, timp de 24 ore;
2. **Participă în metabolismul proteic**- formarea ureei, fibrinogenului și protrombinei, participă la dezaminarea aminoacizilor;

Funcțiile ficatului:

3. **Participă în metabolismul glucidelor** (are loc deponarea enormă de glycogen în ficat și procese de glicogeneză);
4. **Participă în metabolismul lipidelor și fosfolipidelor;**

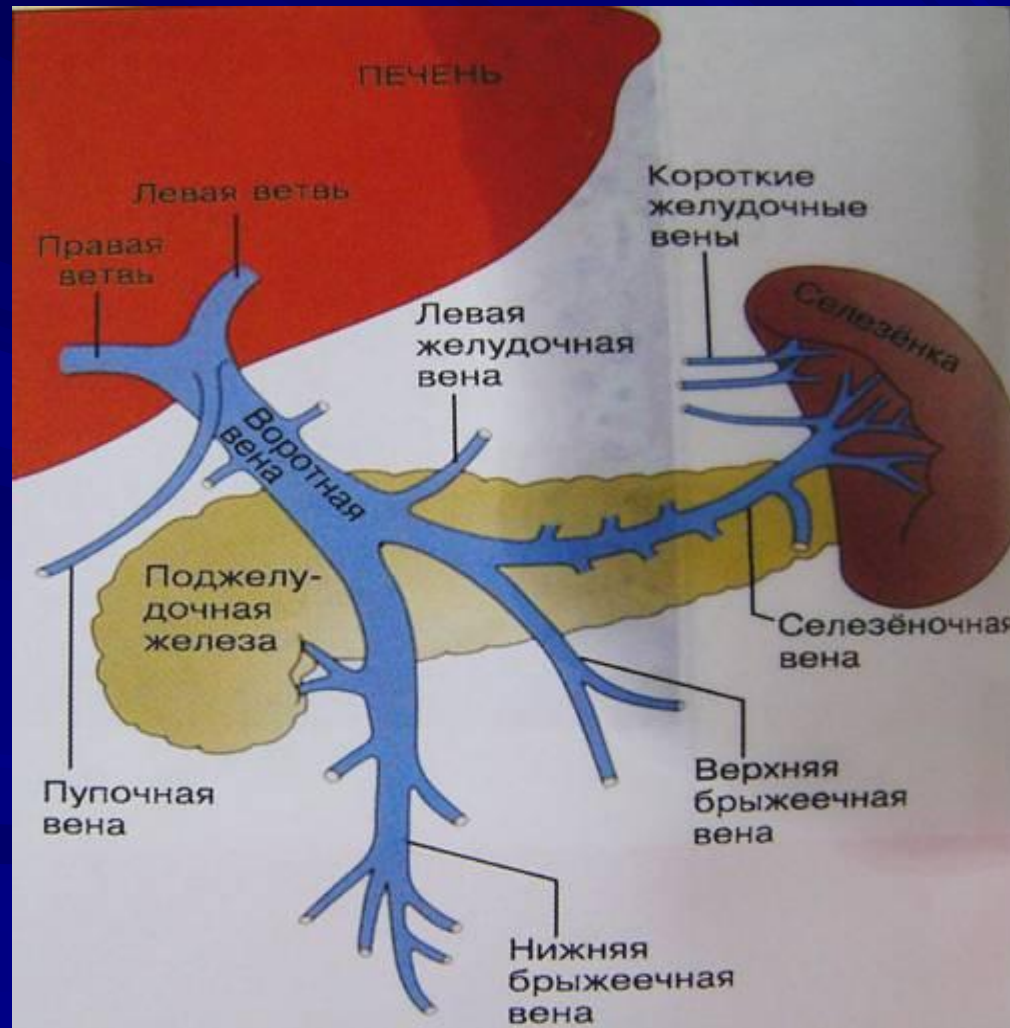
5. **Funcția antitoxică** a ficatului
(fixează, neutralizează și elimină
substanțele toxice);

6. **Funcția hematopoietică;**

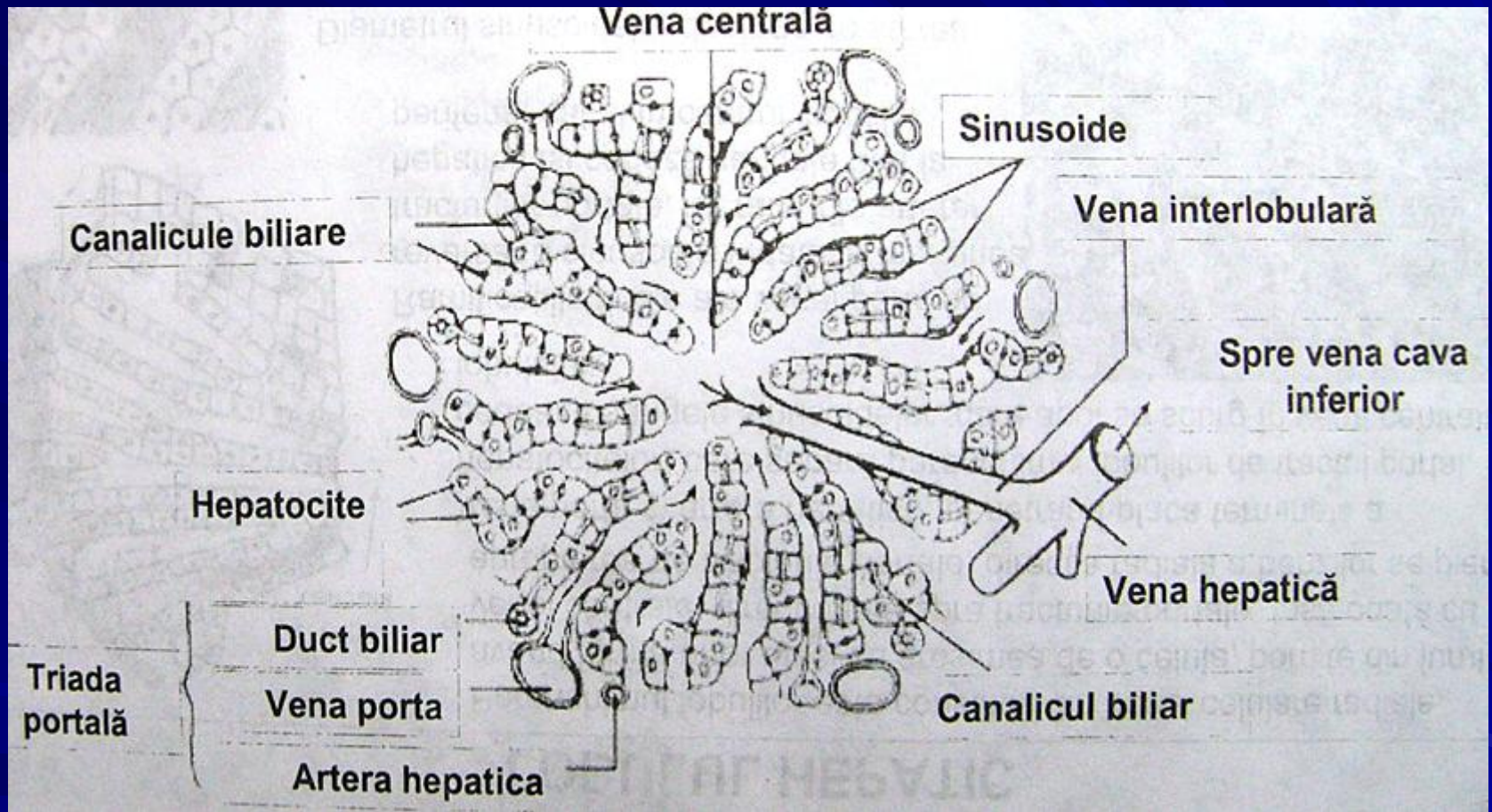
7. **Participă în metabolismul
microelementelor și vitaminelor.**

8. **Funcția imună**

Sistemul v. portae, care e situată după pancreas

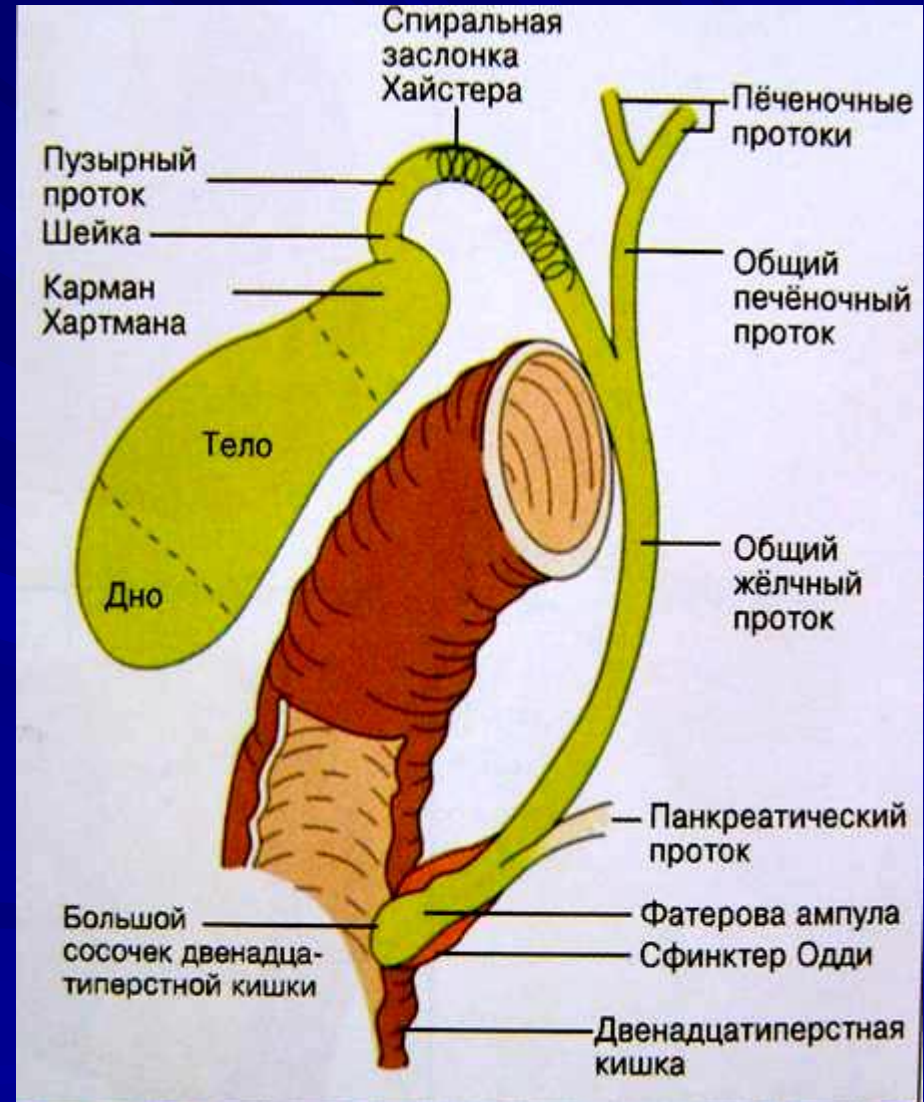


Lobulul hepatic hexagonal



Vezica biliară

- Vezica biliară reprezintă un rezervor în care se acumulează bila.
- Ea este situată în fosa vezicii biliare, pe fața viscerală a ficatului.



Vezica biliară

- Fundul ei e orb, numit fundul vezicii biliare, proieminează de sub marginea inferioară a ficatului la nivelul unirii cartilajelor costale VIII și IX din dreapta, ceea ce corespunde locului de intersecție a marginii drepte a mușchiului drept abdominal cu arcul costal drept.

Acuzele bolnavilor cu afecțiuni ale ficatului și căilor biliare

- **Durerea** în regiunea hipocondrului drept e una din acuzele principale.
- Dureri permanente, sîcîitoare, în regiunea hipocondrică dreaptă, sunt provocate de dilatarea sau afecțiunea inflamatoare a capsulei Glison în așa maladii ca: stază hepatică, hepatită.
- În inflamația seroasei peritoneale ce învelește ficatul, durerile sunt puternice.

În colica biliară

- contractiile spastice ale vezicii biliare și ale ducturilor, adesea provocate de migrarea prin ele a calculilor, provoacă crize deosebit de dureroase.
- Durerea de colică biliară are un caracter extrem de violent, uneori duce la instalarea șocului dureros.

În colica biliară

- Durerea, de cele mai multe ori , survine acut.
- Frecvent este însoțită de vomă și de creșterea temperaturii corpului.
- În colica biliară durerea iradiază în regiunea umărului drept, omoplatului drept și spațiului interscapular, în regiunea piciorușului m. sternocleidomastoidian.

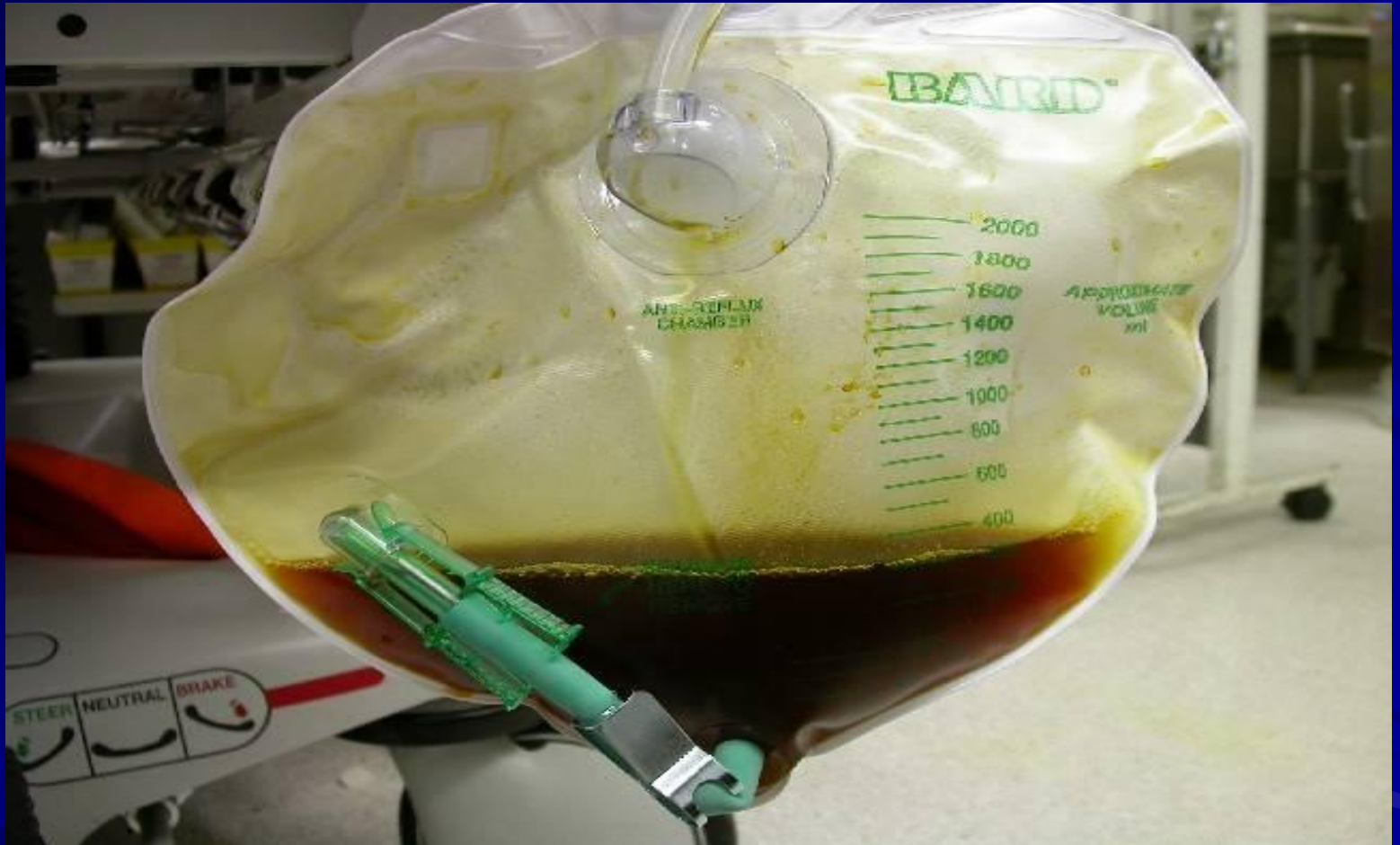- Durerile de același caracter, mai puțin intensive, pot apărea în colecistita acută și în tulburările funcției sfincterului Odi (dischinezia căilor biliare).


- La bolnavii cu afecțiuni ale ficatului și ducturilor biliare se depistează **ICTERUL** - colorația icterică a sclerelor, tegumentelor, mucoaselor vizibile, ca consecință a acumulării excesive a bilirubinei în sânge și țesuturi.

Culoarea tegumentelor în ictere

- Culoarea **galbenă-deschisă** e depistată în icterul hemolitic,
- în icterul parenchimatos - **galben-șofran**
- în icterul mechanic - **galben-verzui**

- Eliminarea bilirubinei cu urina în icterul mechanic și parenchimatous face ca aceasta să aibă o culoare brun - închisă.





Bilirubinuria

**Normal
Urine**

- Absența stercobilinei în fecale la icterul mechanic duce la decolorarea completă a masei fecale.

Altă acuză e **pruritul cutanat** ce frecvent se depistează în icterul mechanic.

- Apariția pruritului depinde de acumularea în sine a unei cantități considerabile de acizi biliari.

Acuze dispeptice

- scăderea apetitului,
- greață, eructații,
- balonarea abdomenului, diaree sau constipații,
- senzație de amar în gură.

Baza acestor fenomene poate fi tulburarea participării ficatului în actul de digestie, adică scăderea secreției biliare și micșorarea funcției de dezintoxicare.

Alt grup de acuze depind de tulburarea metabolismului vitamino-proteic și funcției antitoxice a ficatului.

Aici se includ plîngerile de

- slăbiciune generală,
- reducerea capacității de muncă,
- scăderea ponderală.

Febra

se întâlnește în așa afecțiuni hepatice
ca :

- hepatita acută,
- procese inflamatorii în ducturile biliare,
- abcese hepatice,

în cazul cărora temperatura atinge
valori foarte înalte și e însoțită de
frisoane.

Simptomele diatezei hemoragice ca:

- epistaxis,
- gingivoragii,
- hemoragii din venele varicoase ale esofagului

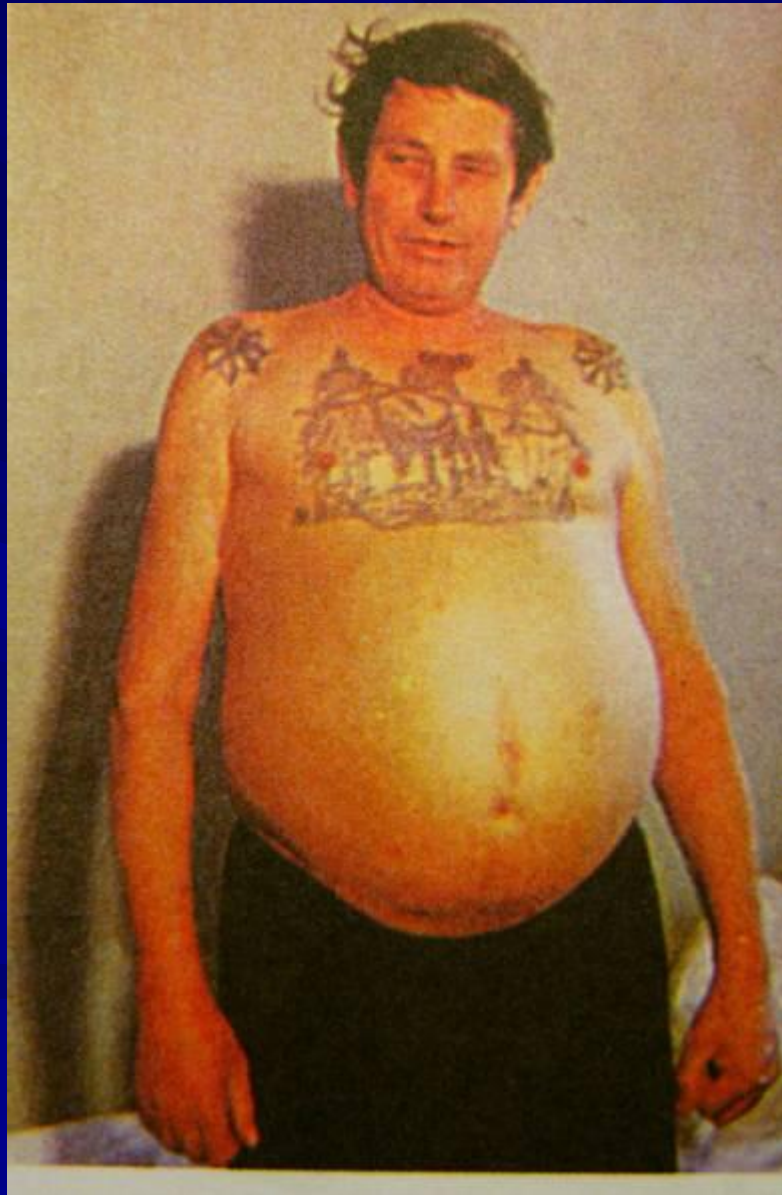
sunt consecința micșorării producerii factorilor de coagulare în ficat și hipertensiunii portale.

- Ruperea anastomozelor plexului hemoroidal duce la hemoragii pronunțate.

- Ridicarea tensiunii în sistemul venei porte survine mai des în urma tulburării îndelungate a parenchimului hepatic și dezvoltarea ulterioară a țesutului conjunctiv (cirozei), care comprimă ramificațiile interhepatice ale venei porte.

- Mărirea vădită și îndelungată a tensiunii în sistemul venei porte provoacă exudarea lichidului în cavitatea abdominală (**ascită**) și bolnavul va acuza mărirea abdomenului în volum.

Ascita



Cauzele edemelor în maladii hepatice

- Comprimarea mecanică a venei cave inferioare în cazul cantității mari de lichid liber în cavitatea abdominală poate duce la apariția edemelor la membrele inferioare;
- micșorarea cantității albuminelor în sînge (micșorînd presiunea oncotică).

- Pot fi și modificări din partea sistemului nervos central (dereglarea somnului, astenie, agitație, delir, comă).

După compartimentul *acuzele bolnavului* evoluează compartimentele:

- istoricul actualei boli - pentru a determina debutul și evoluția bolii;
- apoi istoricul vieții bolnavului în care anamneza are o importanță esențială pentru aprecierea etiologiei afecțiunii.

- O mare însemnătate în evoluția afecțiunii ficatului se acordă insuficienței îndelungate în rația alimentară a produselor proteice și vitaminoase, cât și dereglările absorbției lor în intestin în cazul lezării acestuia.

- Nerespectarea măsurilor de igienă alimentară (legume și fructe nespălate sau aprovizionarea cu apă potabilă din surse necorespunzătoare), favorizează infecție cu virusul hepatitei de tip A.

- **Unele substanțe chimice** toxice (cloroformul, tetraclorura de carbon, fosforul, arseniul s.a.) și toxinele de origine vegetală (toxina de ciuperci) pot de asemenea provoca afecțiuni grave ale ficatului.
- **Alcoolismul** reprezintă unul dintre factorii majori în producerea hepatopatiilor cronice: ca hepatita cronică, ciroza hepatică.

Din compartimentul *antecedente personale* importanță deosebită prezintă:

- 1) *hepatita virală* cu evoluție spre hepatita cronică (după mai mulți ani) și în cele din urmă spre ciroza hepatică;
- 2) *bolile hepatobiliare* (colecistita, litiaza biliară);
- 3) *bolile infecțioase* acute (dizenteria, septicemiile) și cronice (tuberculoza, sifilisul, bruceloza, malaria) care provoacă afecte hepatice;

- 4) **bolile cardiace** (în particular insuficiența cardiacă dreaptă care, prin staza sangvină prelungită la nivelul ficatului, poate determina cu timpul ciroza hepatică);
- 5) de asemenea **bolile metabolice** ca diabetul zaharat provoacă afecțe hepatice.
- 6) **administrarea unor medicamente** hepatotoxice și diferite tratamente pe cale parenterală (transfuzii, injecții, vaccinări, intervenții chirurgicale) prin care se poate transmite hepatita virală de tip B, C.

Din anamneza eredocolaterală

- putem determina, că în proveniența unor boli hepatice și mai ales a vezicii biliare o mare însemnatate are predispunerea ereditară.

Starea prezentă a bolnavului

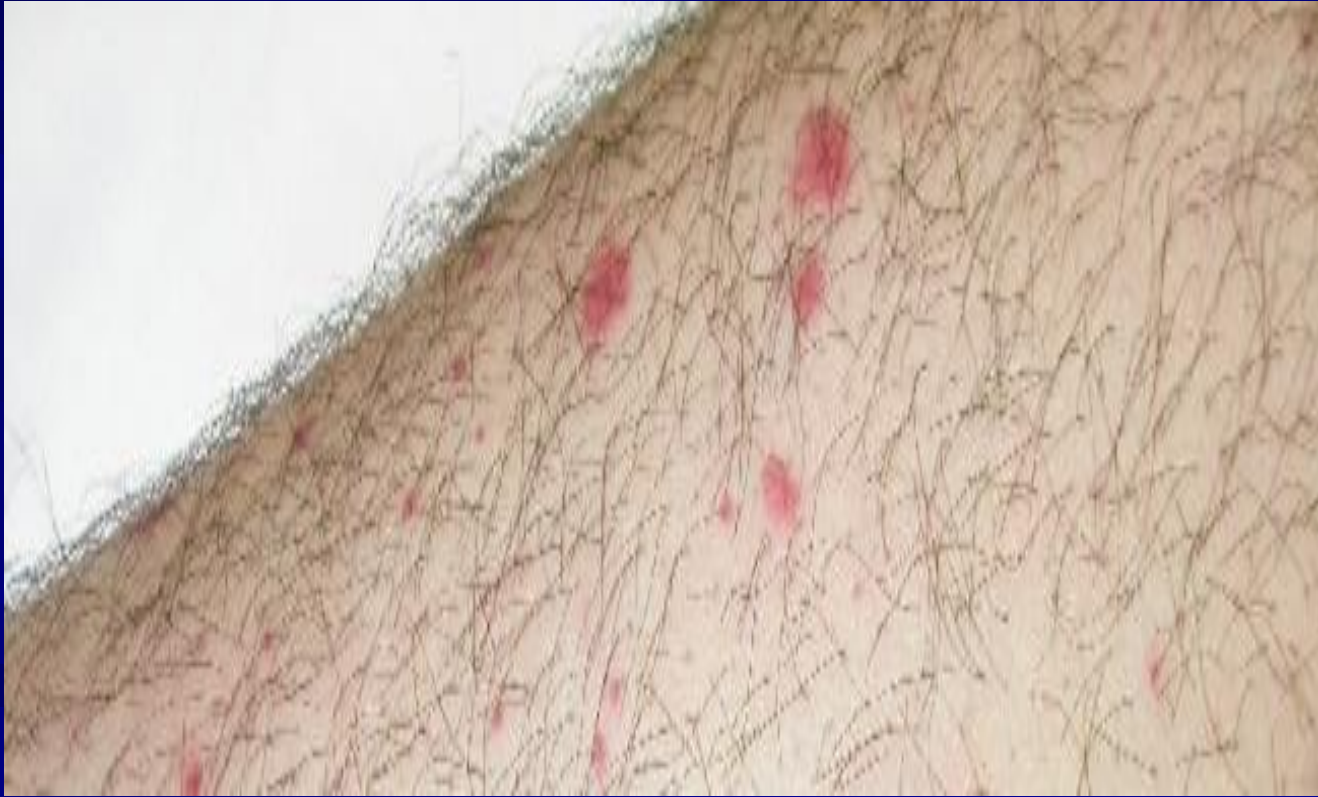■ Inspecția generală

- Starea generală a bolnavului poate fi de la satisfăcătoare pînă la foarte gravă.
- Conștiința- de la clară pînă la comă.
- Poziția bolnavului- de la activă pînă la pasivă în coma hepatică.
- Pe față putem determina varicuozități la nivelul pomeților și steluțe vasculare în hepatita cronică, ciroza hepatică.

Tegumentele și mucoasele vizibile – principalele manifestări din bolile hepatice sunt următoarele:

- a) paloarea (după hemoragii digestive prin ruperea varicelor esofagiene la cirotici);

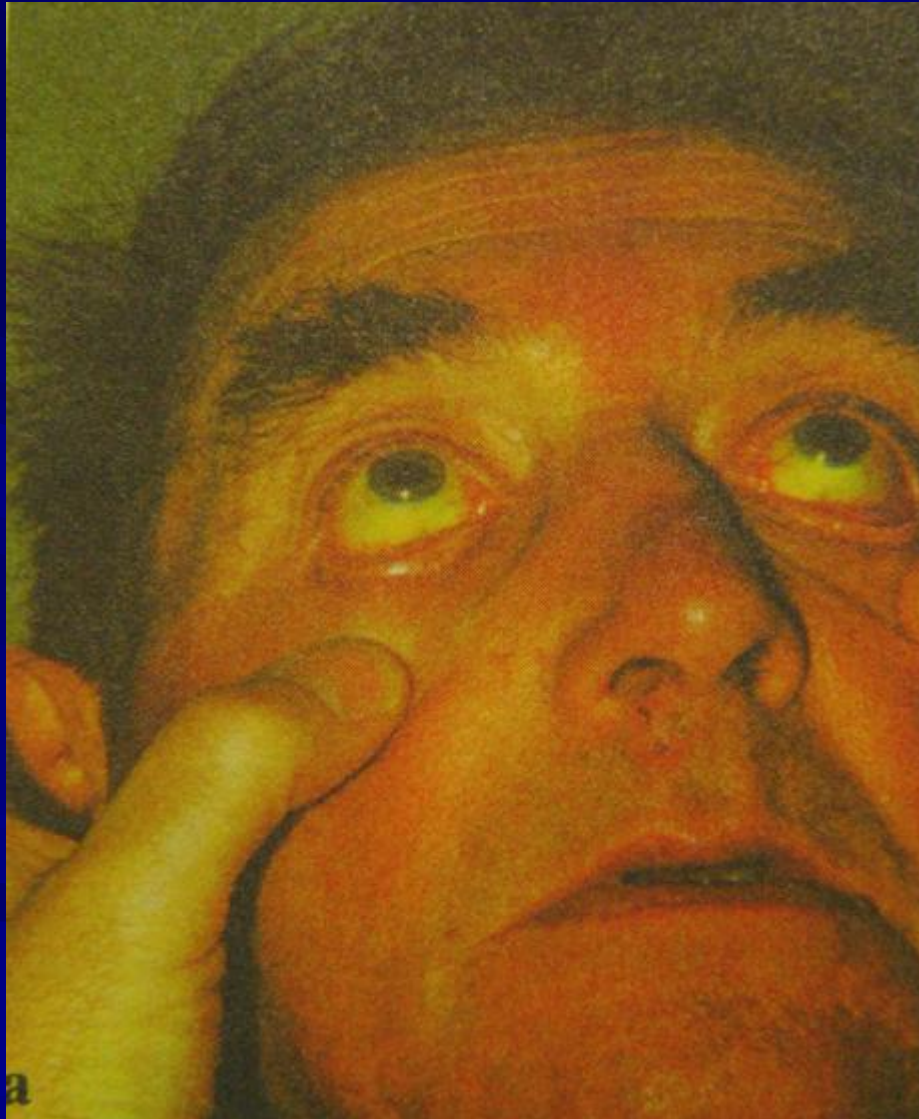
b) peteșii hemoragice;



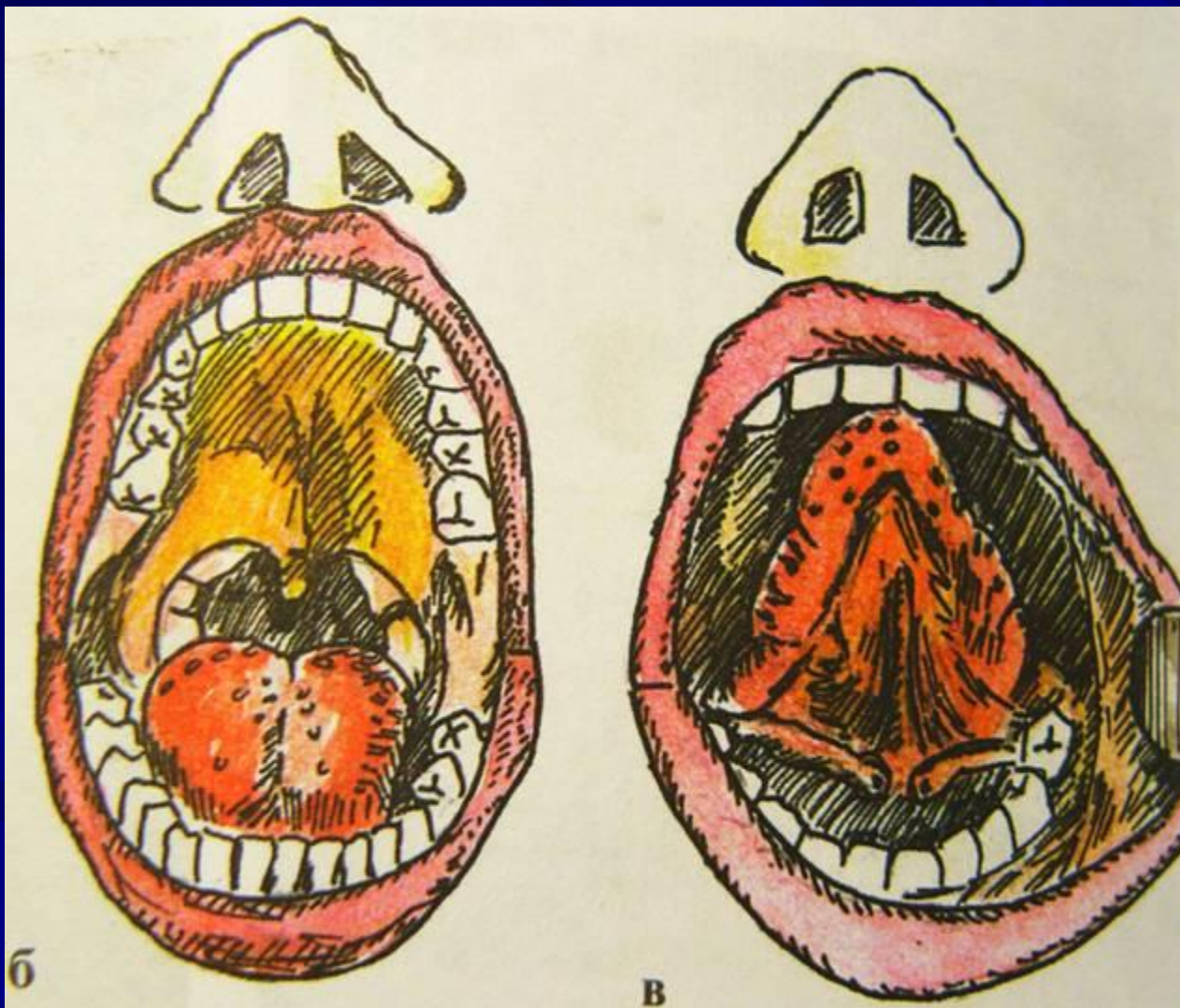
c) subicterul sau icterul cu nuanță roșietică sau verzuie;



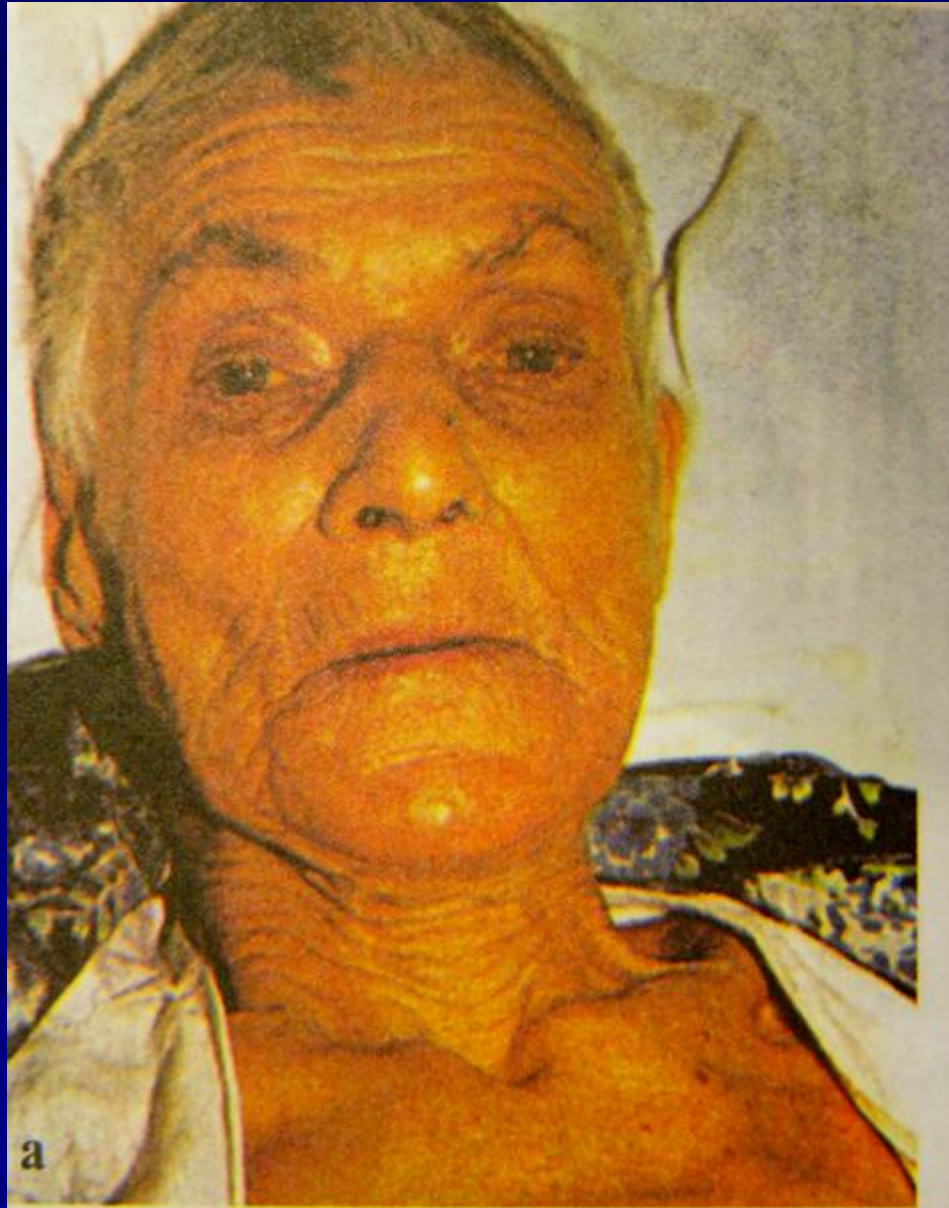
Ictericitatea sclerelor



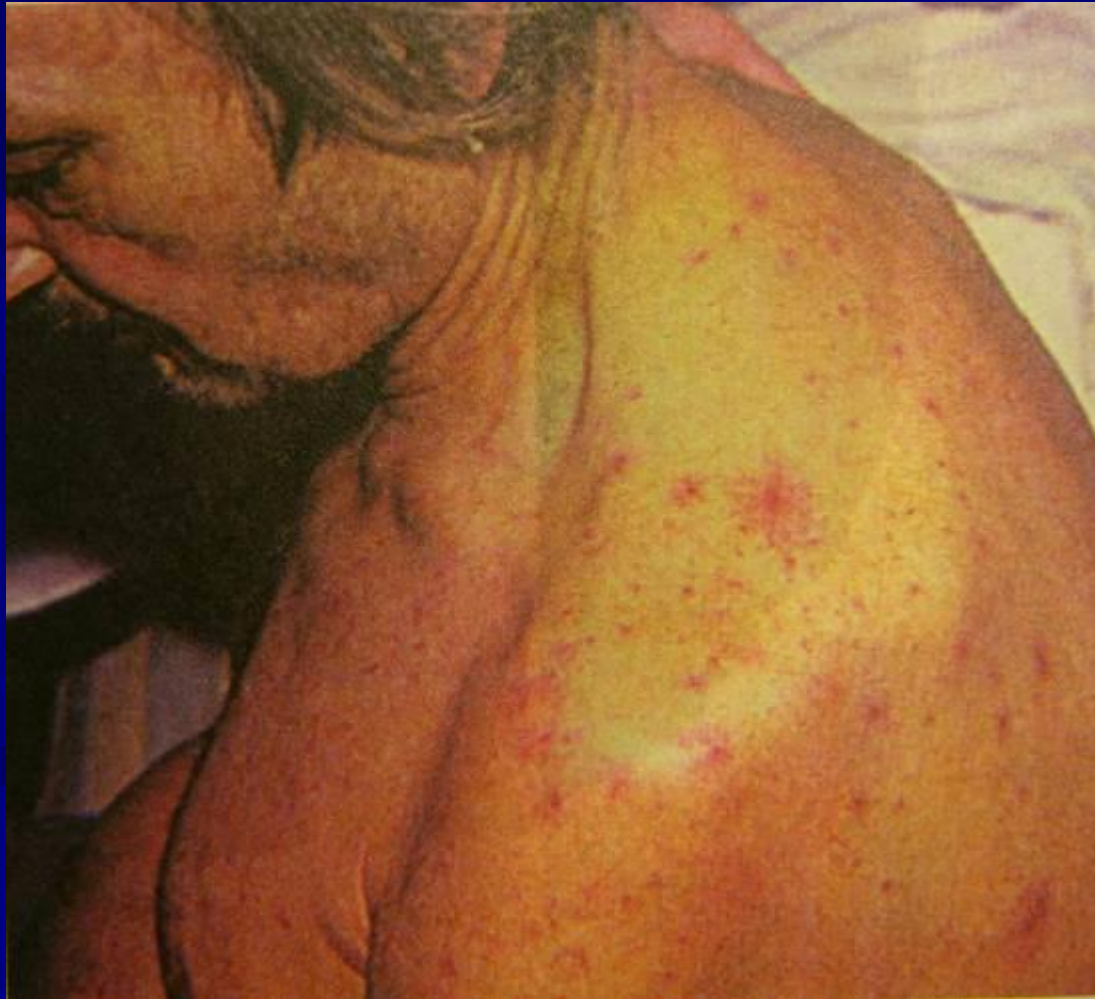Ictericitatea valului palatin, sub limbă



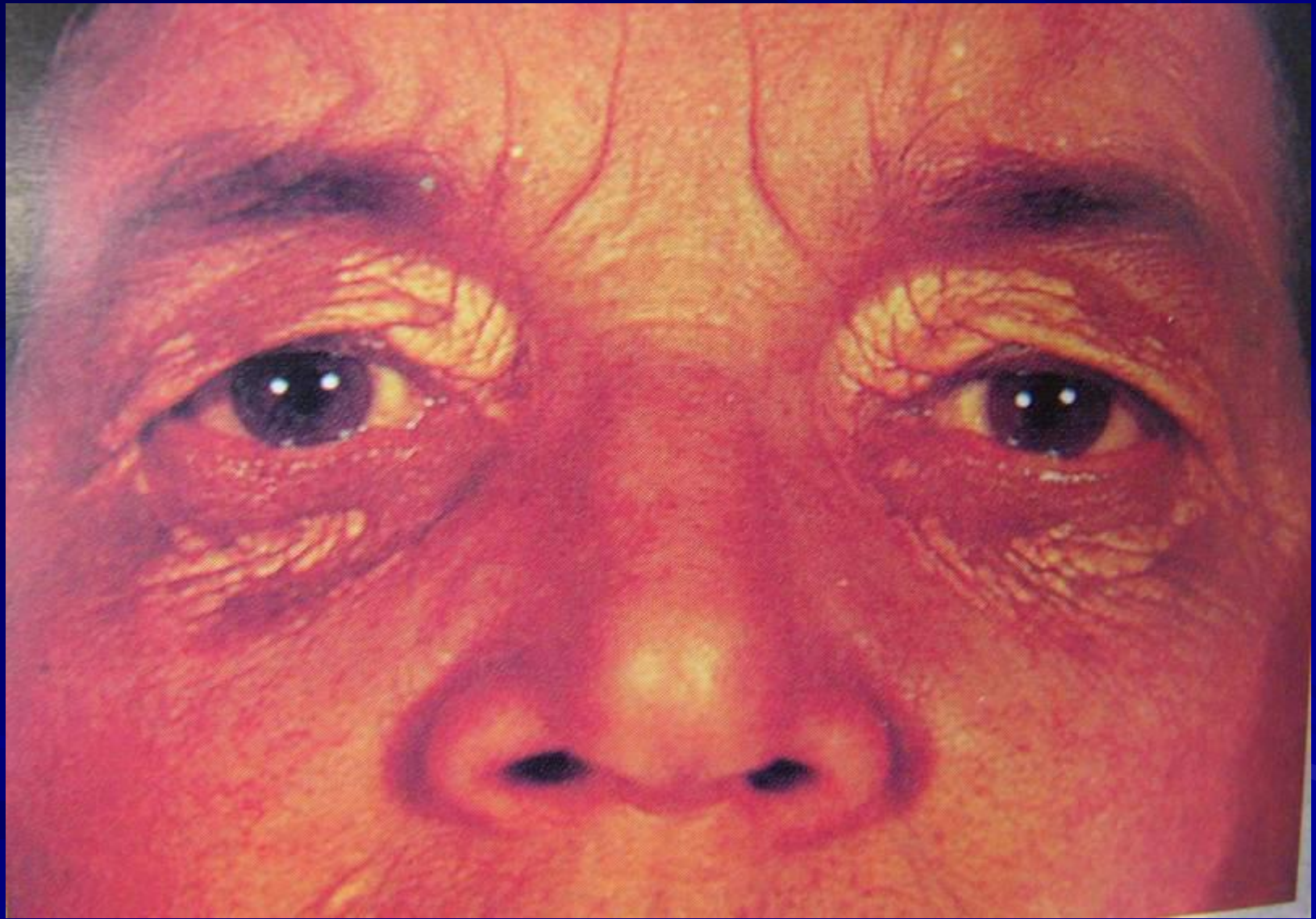
Icter mechanic



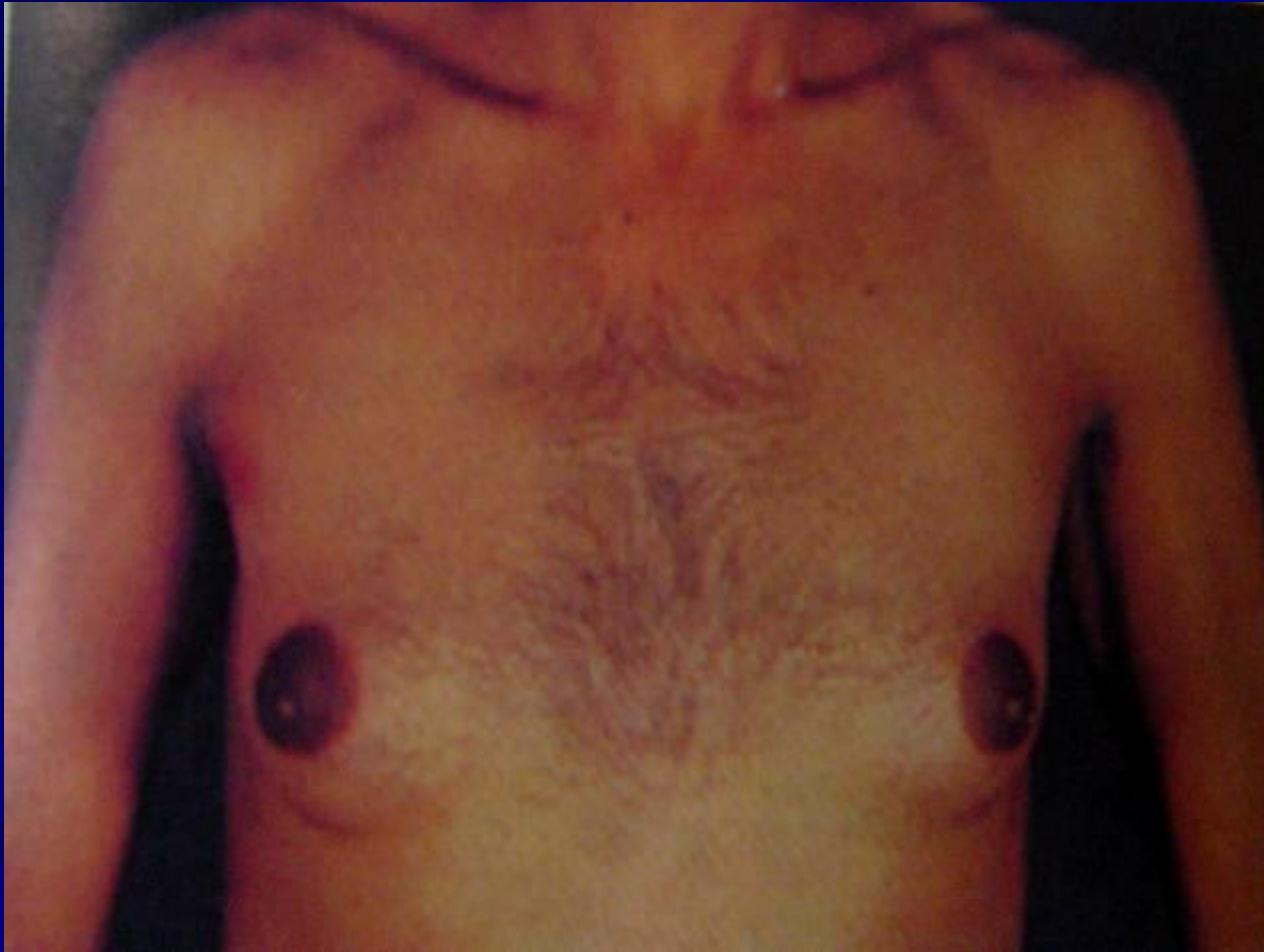d) „Steluțe vasculare”, care se evidențiază mai des in regiunea gâtului, feței, umerilor, mînilor.



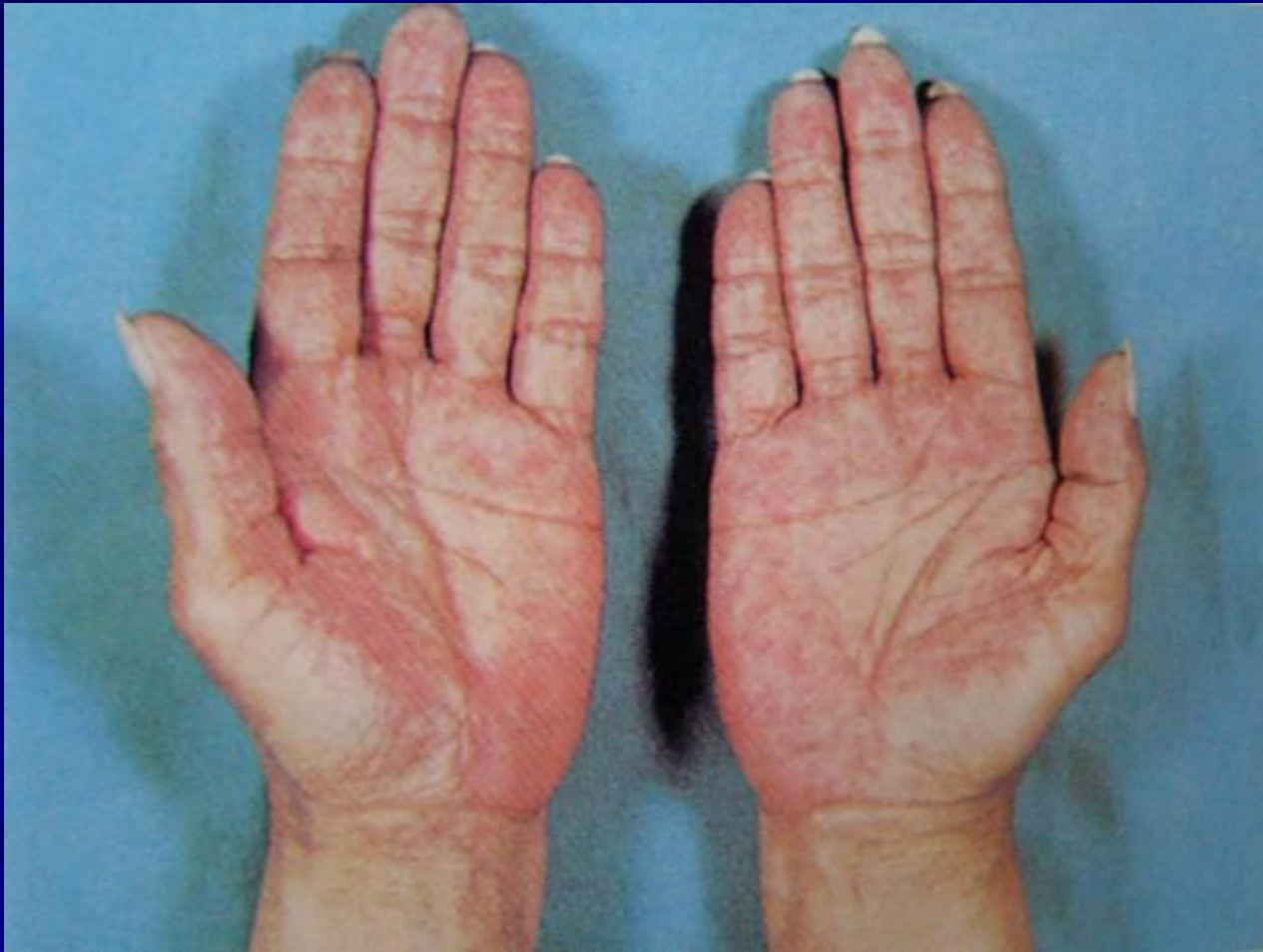e) în tulburarea metabolismului de colesterol se depistează xantelasme (niște depuneri alb-gălbui) în regiunea pleoapelor; uneori și în alte părți ale corpului (xantome);



f) ginecomastia la bărbați
(mărirea glandelor mamare);

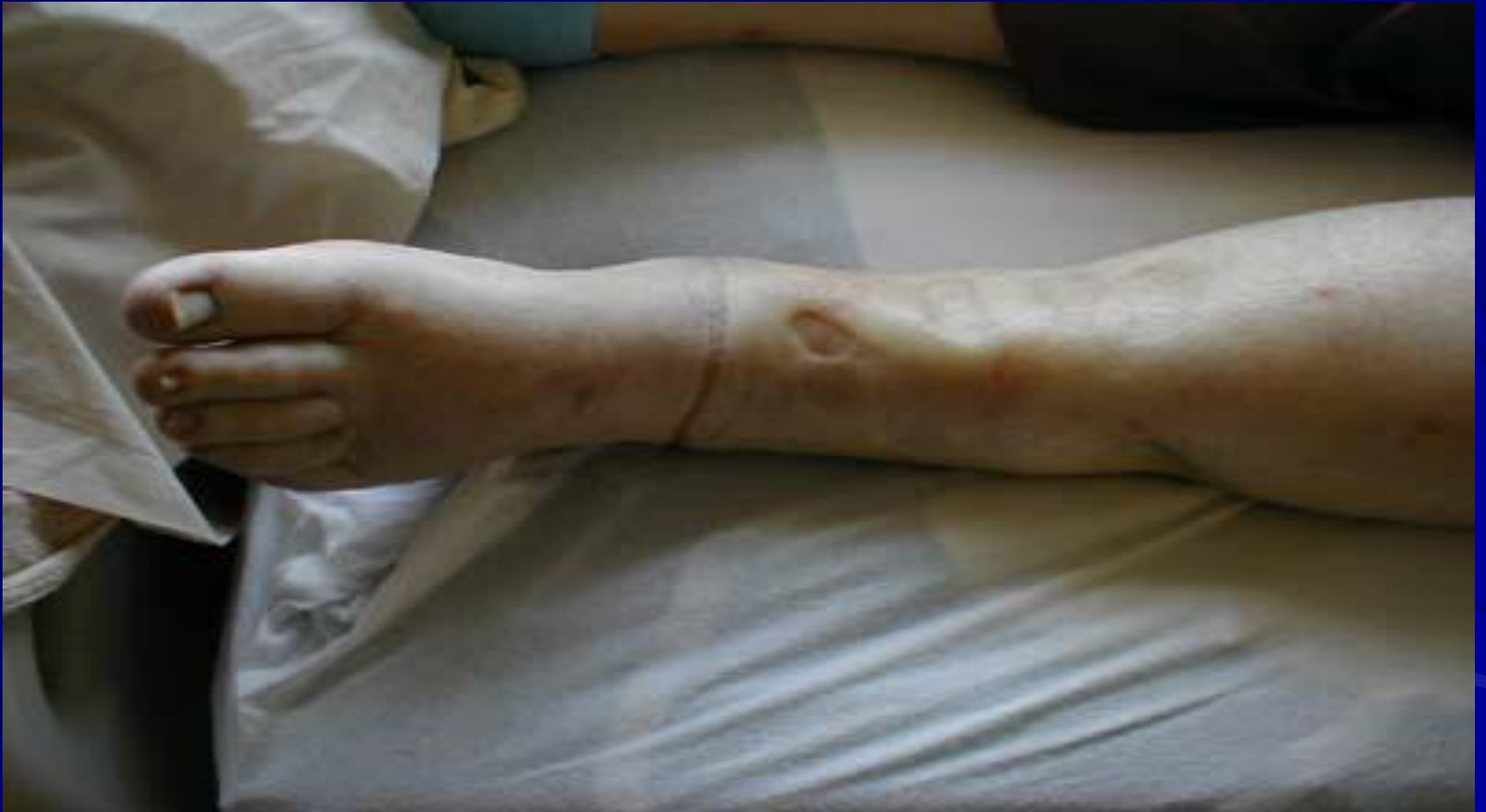

g) eritem palmar și plantar



h) diminuarea pilozității axilare și pubiene (la femei) și pectorale (la bărbați);

i) Edeme periferice



- **Alte modificări** - părul friabil și subțire; unghiile albicioase, fragile cu striațiuni transversale și longitudinale.
- **Țesutul subcutanat** adipos este dezvoltat insuficient mai ales în ciroza hepatică și este vizibil mai ales la nivelul feței și membrilor, contrastând cu abdomenul bombat datorită ascitei.
- **Degete în formă de bețișoare de tobă** putem evidenția la bolnavii cu patologii cronice ale ficatului.

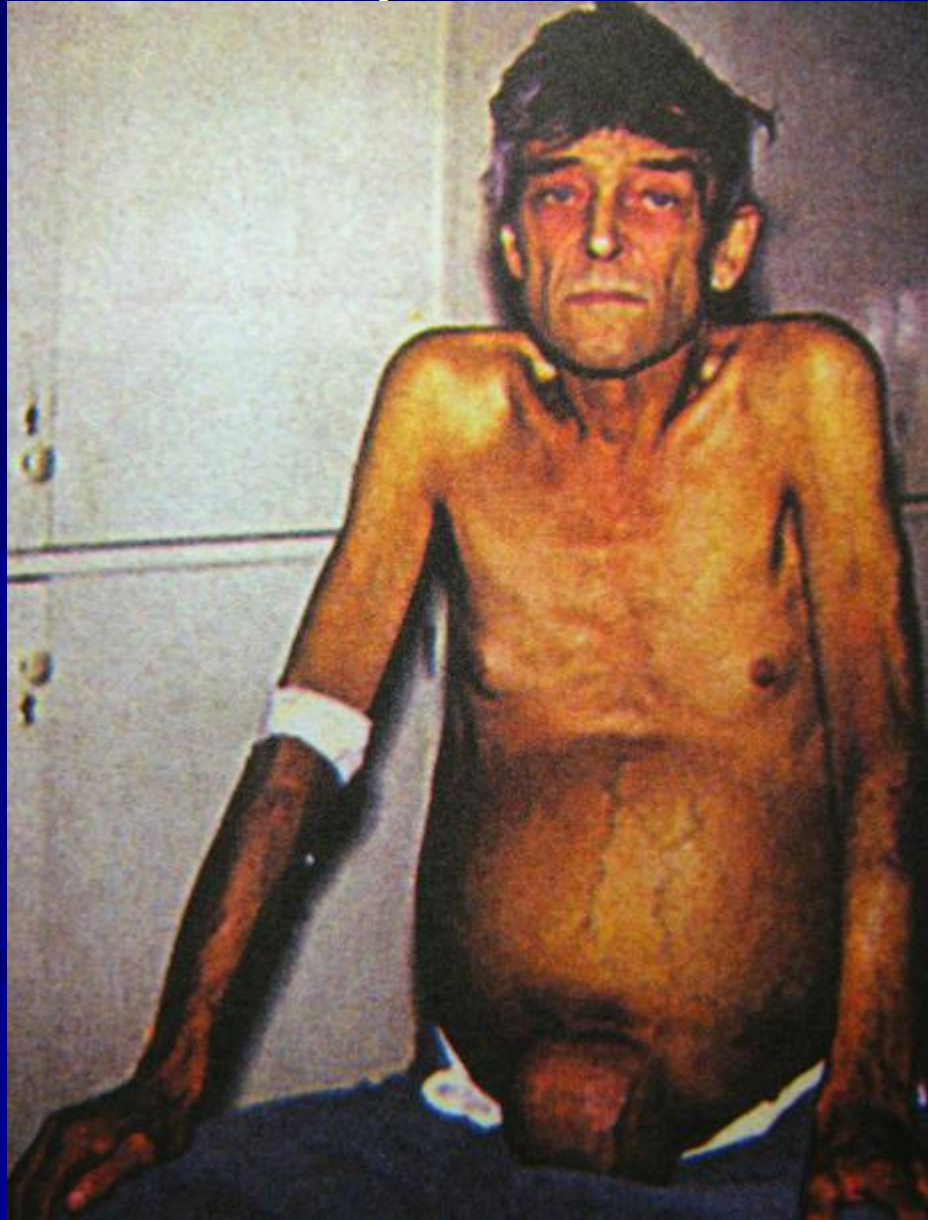Inspecția cavității bucale

- Inflamarea mucoasei și în regiunea unghiurilor gurii are loc ca consecință a tulburării îndelungate a metabolismului vitaminic, mai ales gr. B.
- Limba-roșie aprinsă (zmeurie).

Inspecția abdomenului

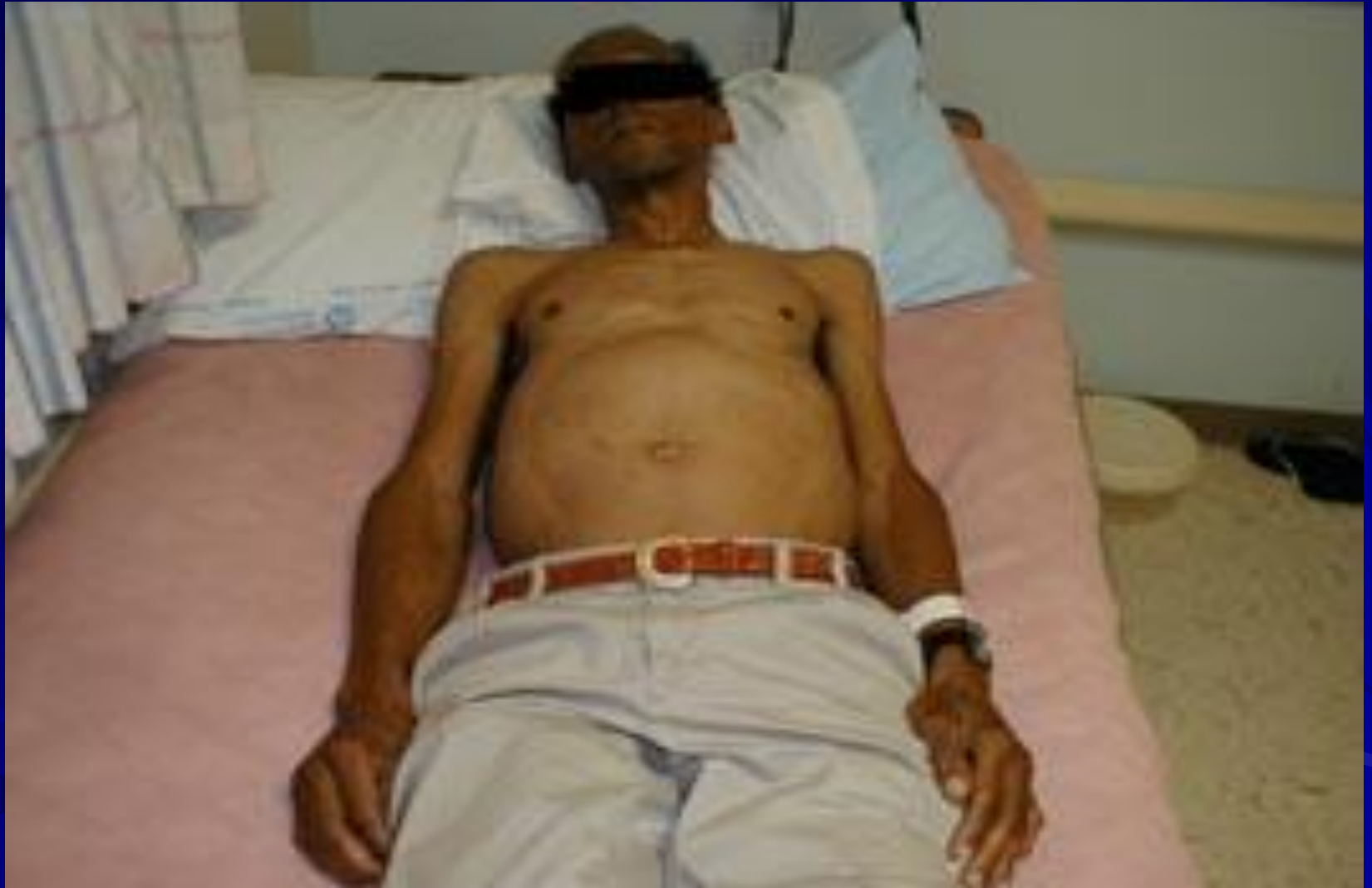- în afecțiunile hepatice, însoțite de hipertensiunea portală, se determină mărirea abdomenului în dimensiuni (din cauza meteorismului, cât și lichidului liber ascitic);
- pielea deasupra abdomenului e netedă, întinsă, ombelicul proeminent.

Ciroza ficatului -ascita, ginecomastie,
petesii, caput Medusae, hernie ombilicala

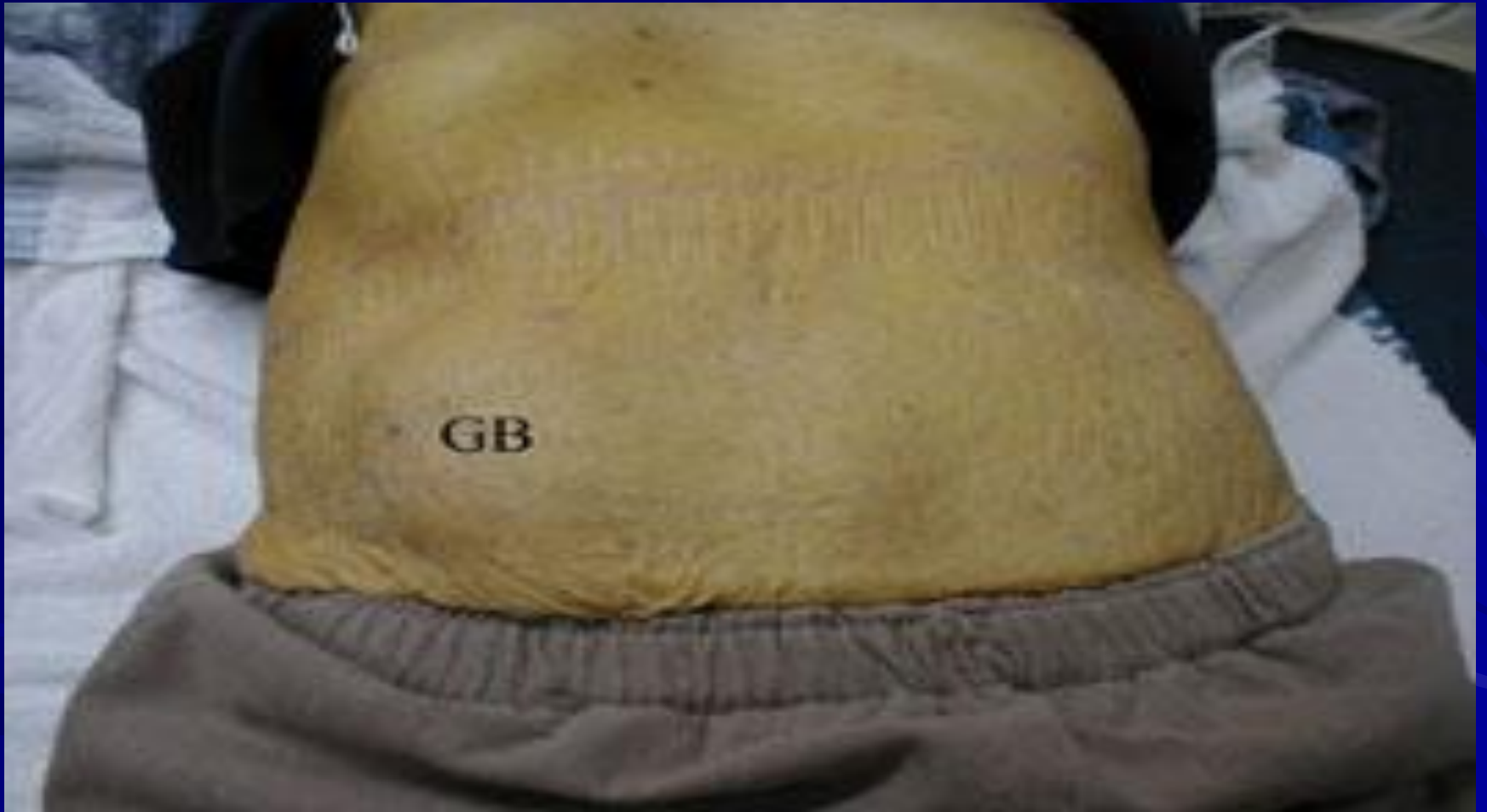


- În timpul inspecției abdomenului în unele cazuri excesul de volum al abdomenului se înstaurează ca consecință a creșterii evidente a unui organ oarecare din cavitatea abdomenului (de exemplu ficatul și splina), sau a unei hernii ombilicale.
- În asemenea cazuri forma abdomenului oferă o asimetrie manifestă.

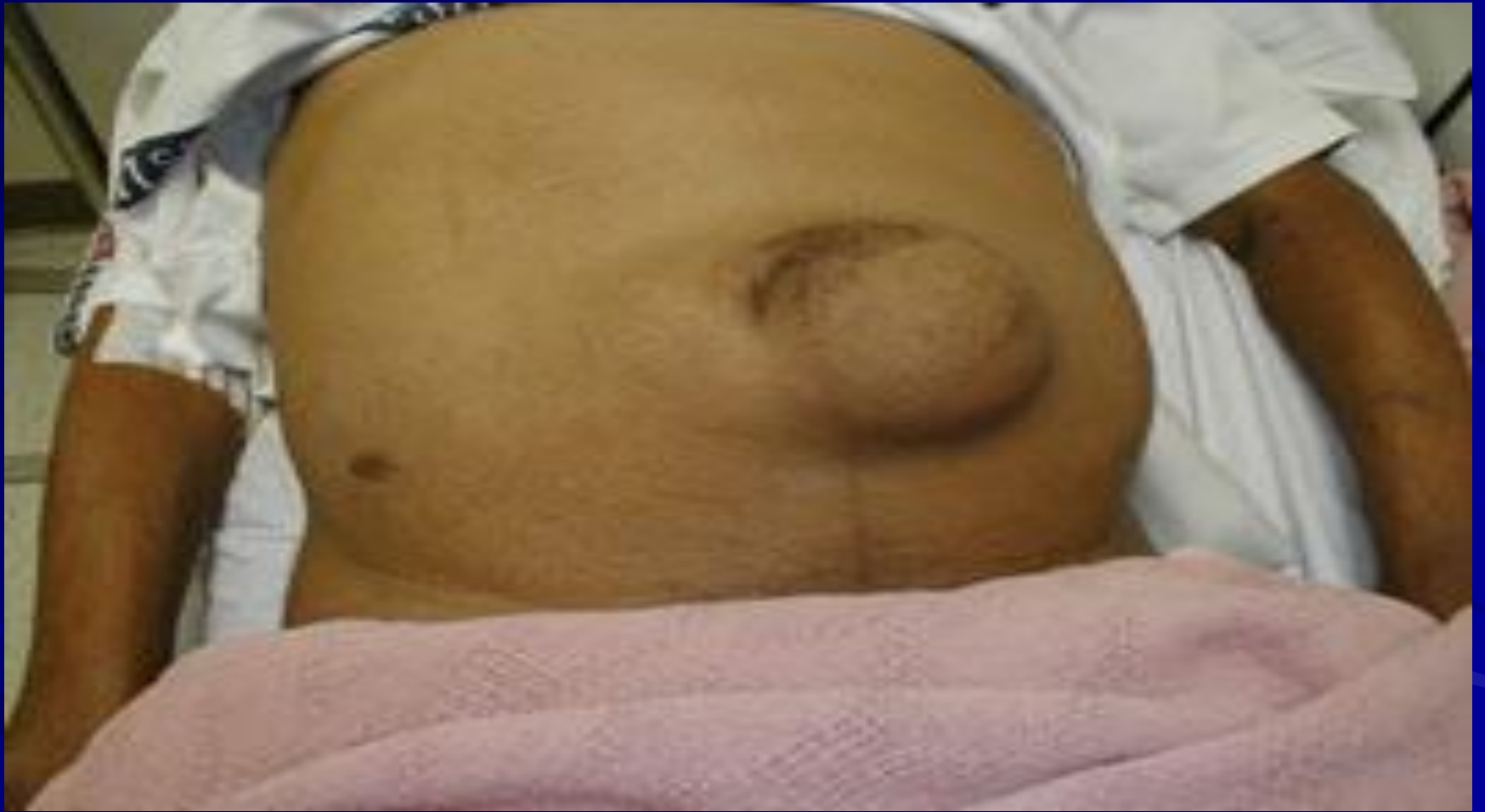Ciroza



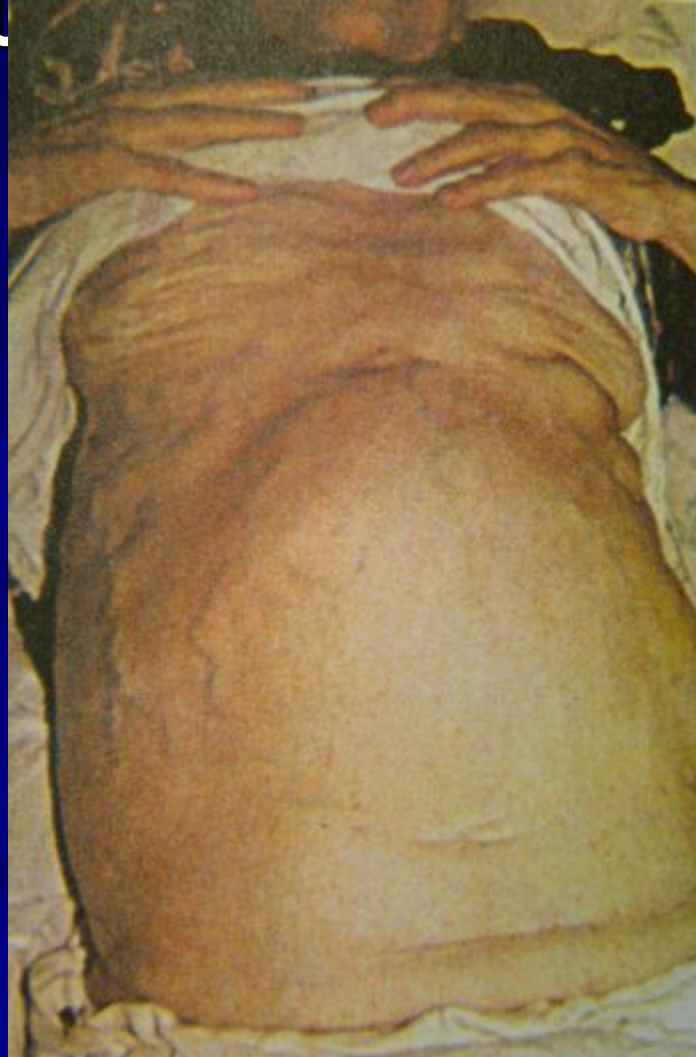Icterus



Hernie ombilicală



Pe peretele anterior al abdomenului
putem menționa prezența rețelei
venoase pronunțate

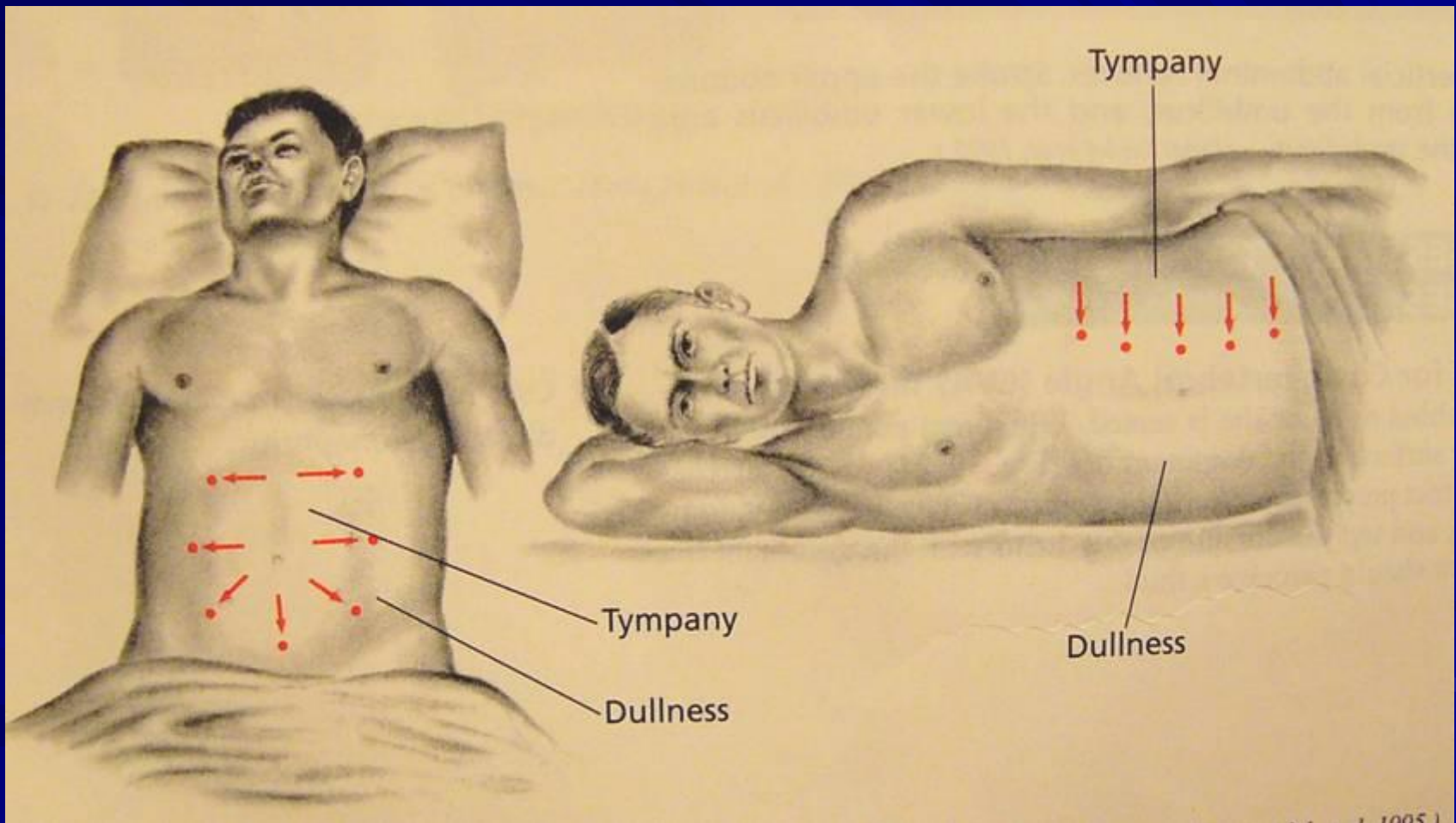


Percuția abdomenului

- pentru aprecierea lichidului liber în cavitatea abdominală.

- În poziția bolnavului decubit dorsal exercităm o percuție înceată de la ombelic spre sectoarele laterale ale abdomenului. Dacă în cavitatea abdomenului se află lichid liber, el se deplasează în flancuri.
- Ca rezultat, la percuție în centrul abdomenului (în regiunea ombelicului) se produce un sunet percutor timpanic, iar în flancuri - un sunet surd.

Percuția abdomenului



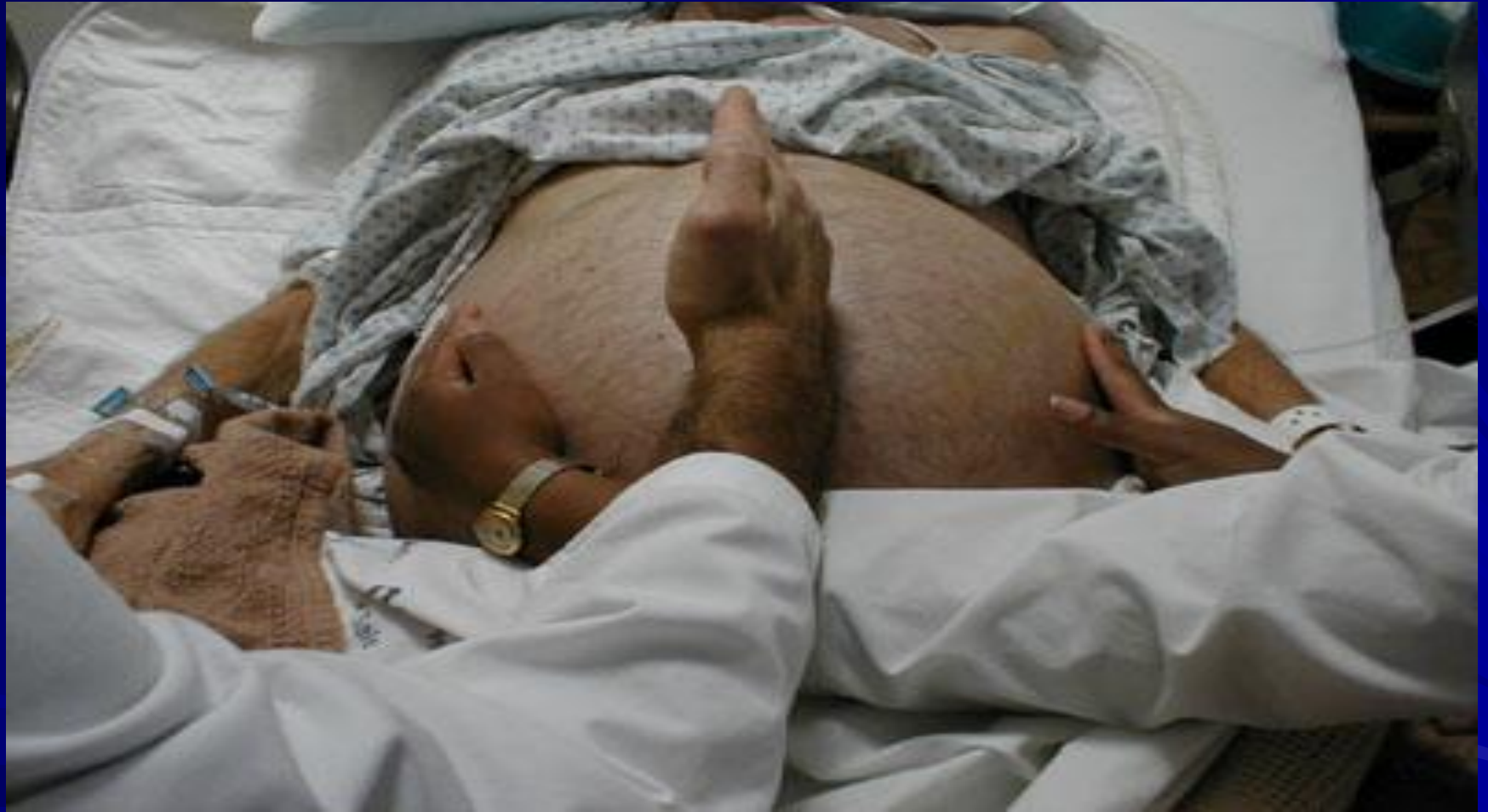- Dacă după aceasta întoarcem bolnavul în decubit lateral atunci lichidul liber se deplasează în partea respectivă, iar de asupra flancului opus, sunetul surd se transformă în timpanic.

- Rezultate convingătoare furnizează percuția la determinarea lichidului liber în cavitatea abdominală, când bolnavul se găsește în poziția verticală.
- Percuția în acest caz se exercită de sus în jos pe linia mediană.
- În cazul prezenței lichidului, în partea inferioară a abdomenului se produce un sunet surd.

Cantitățile masive de lichid se pot aprecia cu ajutorul metodei fluctuației (semnul valului).

- Pentru aceasta mîna stîngă se aplică pe lat la suprafața laterală, iar cu degetele mîinii drepte se execută un clopotag sau o lovitură scurtă pe peretele abdominal opus.
- Aceste lovituri produc oscilațiile lichidului, care se transmit în partea opusă și sunt receptate de mîna stîngă în aspectul așa numitului simptom al undei.

- Pentru a ne convinge, că fluctuarea se transmite prin lichid, dar nu prin peretele abdominal, se recomandă asistentului examinatorului să plaseze mîna pe mediană anterior în regiunea ombelicală pentru a evita transmiterea undei prin peretele abdominal.



Percuția ficatului

Cea mai simplă și mai accesibilă metodă de apreciere a limitelor ficatului e metoda Curlov și constă în următoarele :

Momentul I-

- determinăm limita superioară a ficatului pe linia medioclaviculară dreaptă.
- Degetul plesimetru îl aplicăm paralel cu limita superioară a ficatului care trebuie să determinăm la nivelul spațiului intercostal II.

- Percuția se efectuează de sus în jos, de la sunetul clar la cel mat pe linia medioclaviculară dreaptă.
- Pentru determinarea limitei matității relative a ficatului (adică acea parte a ficatului, care e acoperită de plămîn) se aplică lovituri percutoare de forță medie și la nivelul apariției sunetului surzit se marchează pe marginea superioară a degetului (acesta e punctul - 1).

- La normal limita superioară a matității hepatice e situată la nivelul spațiului intercostal IV-V.

Momentul II

- determinăm limita inferioară pe linia medioclaviculară dreaptă.
- Degetul - plesimetru se aplică paralel limitei inferioare a ficatului la nivelul ombelicului.
- Percuția se efectuează de jos în sus cu lovituri ușoare (din cauza, că la percuția cavității abdominale în prezența organelor cavitate survin condiții de rezonanță și se recomandă aplicarea percuției încete).

- Locul apariției sunetului mat se marchează pe marginea inferioară a degetului (**acesta e punctul -2**).
- La normal- limita inferioară pe linia medioclaviculară dreaptă e la nivelul marginii inferioare a arcului costal.

Momentul al III-lea

- determinarea limitei superioare a ficatului pe linia mediană anterioară.
- Determinarea percutoare a acestei limite e imposibilă, fiindcă aici ficatul se mărginește direct cu cordul, care, ca și, ficatul, prezintă un sunet percutor mat, deaceea limita e determinată convențional, reeșind din faptul, că conturul superior al matității hepatice pe linia mediană anterioară se găsește la același nivel ca și limita matității relative pe linia medioclaviculară dreaptă.

- În felul acesta pentru determinarea limitei superioare e necesar ca de la primul punct de trasat o orizontală pînă la traversarea liniei mediane anterioare.
- Punctul traversării acestor linii poate fi considerat limita superioară a ficatului (acesta e punstul al 3-lea).

Momentul al IV-lea

- determinăm limita inferioară a ficatului pe linia mediană anterioară.
- Percuția se efectuează de jos în sus pe linia mediană anterioară de la nivelul ombelicului sau ceva mai jos, prin lovituri ușoare. În locul apariției sunetului mat se face o marcă pe marginea de jos a degetului (acesta e punctul al 4-lea). La normal această limită se află la frontiera treimii superioare și medii a distanței dintre ombelic și procesul xifoid.

Momentul al V-lea

- determinarea limitei inferioare pe arcul costal stîng. Degetul plesimetru e aplicat perpendicular marginii arcului costal stîng la nivelul coastei IX.
- Percuția se efectuează drept pe marginea arcului costal stîng în direcție spre punctul al 3-lea (spre limita superioară a ficatului pe linia mediană anterioară).

- Se aplică lovituri ușoare,
- În locul apariției sunetului mat se marchează un semn pe marginea de jos a degetului (punctul al 5-lea).
- La normal limita ficatului pe arcu costal stîng e la nivelul coastelor VII-VIII.

- Măsurînd dimensiunea pe linia medioclaviculară dreaptă (între punctele 1 și 2) la omul sănătos constituie **9-11 cm**.
- Dimensiunea ficatului pe linia mediană anterior (între punctele 3 și 4), la omul sănătos se egalează cu **8-10 cm**.
- Și dimensiunea dintre punctele 3 și 5 la omul sănătos este **7-9 cm**.

- Vezica biliară percutor nu se determină.

Palparea ficatului

Palparea ficatului după Obrazțov-Stragesco:

se efectuează cu scopul de a determina marginea inferioară a ficatului , conturul lui, care poate fi (neted sau neregulat);

- de a determina consistența marginii (dură sau moale)
- de a determina forma marginii (ascuțită sau rotunjită)
- și a determina doloiritatea.
- Se determină și suprafața organului (netedă sau neregulată).

- În acumulările manifeste de lichid în cavitatea abdominală marginea ficatului nu poate fi apreciată prin metoda palpatorie.
- În acest caz cu extremitățile degetelor mâinii drepte se exercită lovituri sacadate pe peretele abdominal (dar nu luăm extremitățile degetelor de pe peretele anterior al abdomenului), depășind mâna de jos în sus.

- Ajunghînd la marginea ficatului, degetele receptează o senzație de organ dur, care la lovire se îndepărtează de degete și din nou se apropie, receptînd mîna (simptomul gheții plutitoare).

- La normal vezica biliară nu se palpează.
- La palparea superficială a abdomenului putem evidenția încordarea mușchilor presei în regiunea hipocondrului drept în colica biliară și în procesul inflamator. Aici se determină sensibilitatea la durere .

- La prezența durerii e necesar de determinat mai precis localizarea ei, adică de găsit punctul de dureri maxime.
- În afecțiunile vezicii biliare acest punct coincide cu proiecția vezicii biliare pe peretele abdominal și rezidă la nivelul traversării marginii exterioare a mușchiului mare drept din partea dreaptă de către arcul costal.

Auscultația ficatului

- La examinarea ficatului auscultația se aplică rar
- În peritonita locală cîte odată reușim să auscultăm și chiar să percepem palpator un zgomot de frotăție a peritoneului sub regiunea hipocondrului drept.

Percuția splinei

- Percuția poate servi doar ca metodă de orientare pentru determinarea splenomegaliei.
- Splina e situată sub cupola stângă a diafragmului în profunzimea hipocondrului stâng. În legătură, că coasta X o divizează pe lungimea ei în două jumătăți - polul anterior inferior și polul posterior superior, pot fi determinate prin percuție pe coasta X.

- Percuția mai bine de efectuat în poziția bolnavului decubit lateral drept cu picioarele puțin flectate.

Momentul I

- Degetul plesimetru e aplicat la marginea arcului costal stîng perpendicular coastei X.
- Percuția ușoară se efectuează de la marginea arcului costal direct pe coasta X.
- La nivelul apariției sunetului mat se pune marcajul pe marginea degetului, orientată spre sunetul timpanic.

Momentul II

- Degetul plesimetrui e aplicat perpendicular pe coasta X, pe linia axilară posterioară. Percuția înciată se efectuează pe coasta X în direcția către primul punct.
- Pe locul apariției sunetului perculator mat se face marcajul pe marginea dejetului, îndreptată spre sunetul clar.

- Segmentul, care unește primul punct cu al doilea, prezintă **diametrul longitudinal** al splinei.
- Pentru determinarea **diametrului transversal** al splinei - diametrul longitudinal se împarte în 2 și percuția se efectuează de la punctul obținut pe perpendiculară spre coasta X, la început în sus de la sunet mat, pînă la apariția sunetului clar; apoi în jos de la sunet mat spre cel clar.

- Unind aceste puncte, formăm diametrul transversal.
- La normal diametrul longitudinal- 6-8 cm, diametrul transversal 4-6 cm.

Palparea splinei

- Scopul examinării palpatoare a splinei constă în aprecierea marginii inferioare și localizarea ei, aprecierea consistenței, formei și sensibilității la durere, caracterul suprafeței.
- Principiul este identic cu palparea ficatului.
- La palparea splinei cea mai comodă poziție a pacientului - în decubit lateral drept cu picioarele puțin flectate în genunchi.

Auscultația

- În cazuri rare la nivelul splinei se poate ausculta frotăție peritoneală, ce survine în infarctul splinei, ca urmare a inflamării locale ale peritoneului.